

Ozono Vet



US X-RAY
RÖNTGEN A.Ş.

D-100 Karayolu Cad. Yenicepınar Köyü No:40 14240 Merkez/BOLU
(374) 243 92 00 / sale@usx-ray.com **[YETKİLİ SATICI]**

AŐAĐIDAKİ DURUMLARI ANTİBİYOTİK KULLANMADAN TEDAVİ EDİN;

- Cilt Enfeksiyonları
- Sıcak Nokta
- Piyoderma
- Kızarıklıklar
- Kangrenli Lezyonlar
- Derin Sıyrıklar
- Lyme Hastalığı
- Böbrek Yetmezliđi
- Karaciđer Yetmezliđi
- Pankreatit
- Viral Bakteriyel ishal
- Kanser Yardımcı Tedavisi
- Maya Dolu Kulaklar
- Akut ve kronik otitis
- Otoimmün koőullar



AŐAĐIDAKİ DURUMLARI ANTİBİYOTİK KULLANMADAN TEDAVİ EDİN;

- Cilt Enfeksiyonları
- Sıcak Nokta
- Piyoderma
- Topallama
- Kızarıklıklar
- Kangrenli Lezyonlar
- Derin Sıyrıklar
- Lyme Hastalığı
- Böbrek Yetmezliđi
- Karaciđer Yetmezliđi
- Pankreatit
- Viral Bakteriyel ishal
- Endotoksemi
- Maya Dolu Kulaklar
- Akut ve kronik otitis
- Otoimmün koőullar

VETERİNERLİKTE TEMEL TEDAVİLER

AĞRI TEDAVİLERİ

KORTIKOID İLAÇLARA ALTERNATİF OLARAK O3
İNFLTRASYONU (PRO İLAÇ)

ÜLSER&YARA TEDAVİLERİ

MİKROP ÖLDÜRÜCÜ ETKİ & DAHA İYİ EPİTELİZASYON

SPOR HEKİMLİĞİ (OHTM-OHT)

ATLAR&DEVELER- KÜÇÜK HAYVANLAR

AVANTAJ TÜM EKONOMİLER İÇİN UYGUN

DEVE YARIŞLARI DUBAI



SPOR

HEKİMLİĞİ

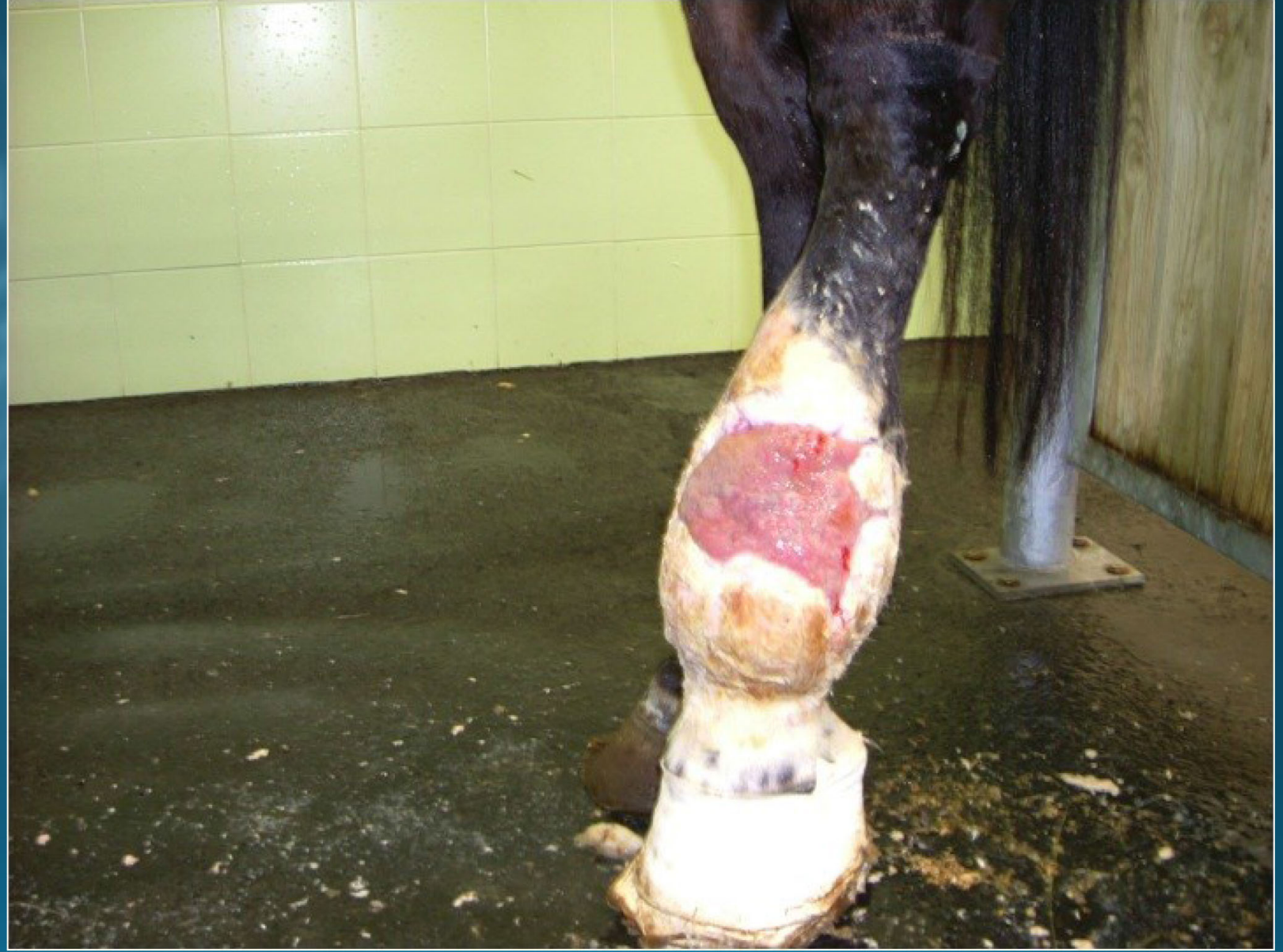
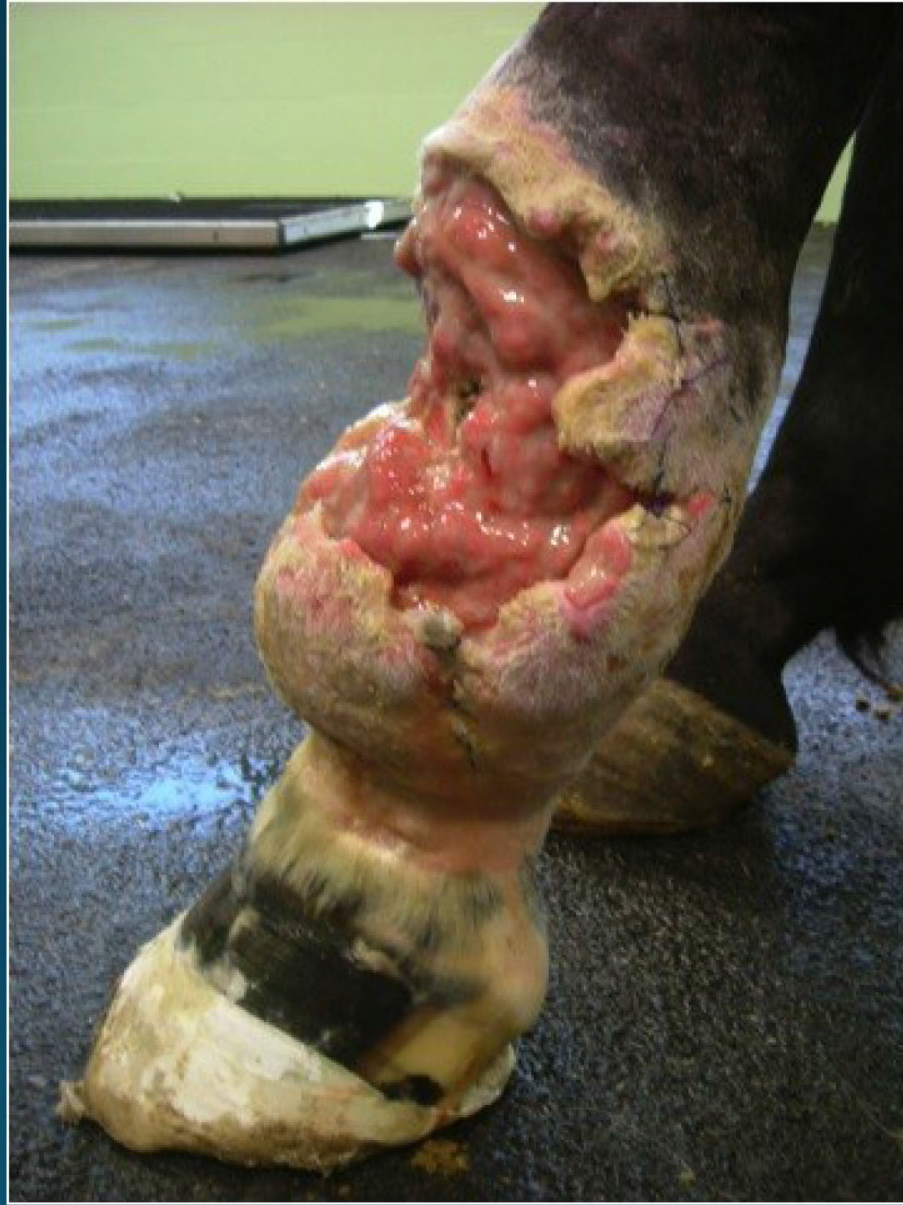
MAJÖR OTOHEMOTERAPİ

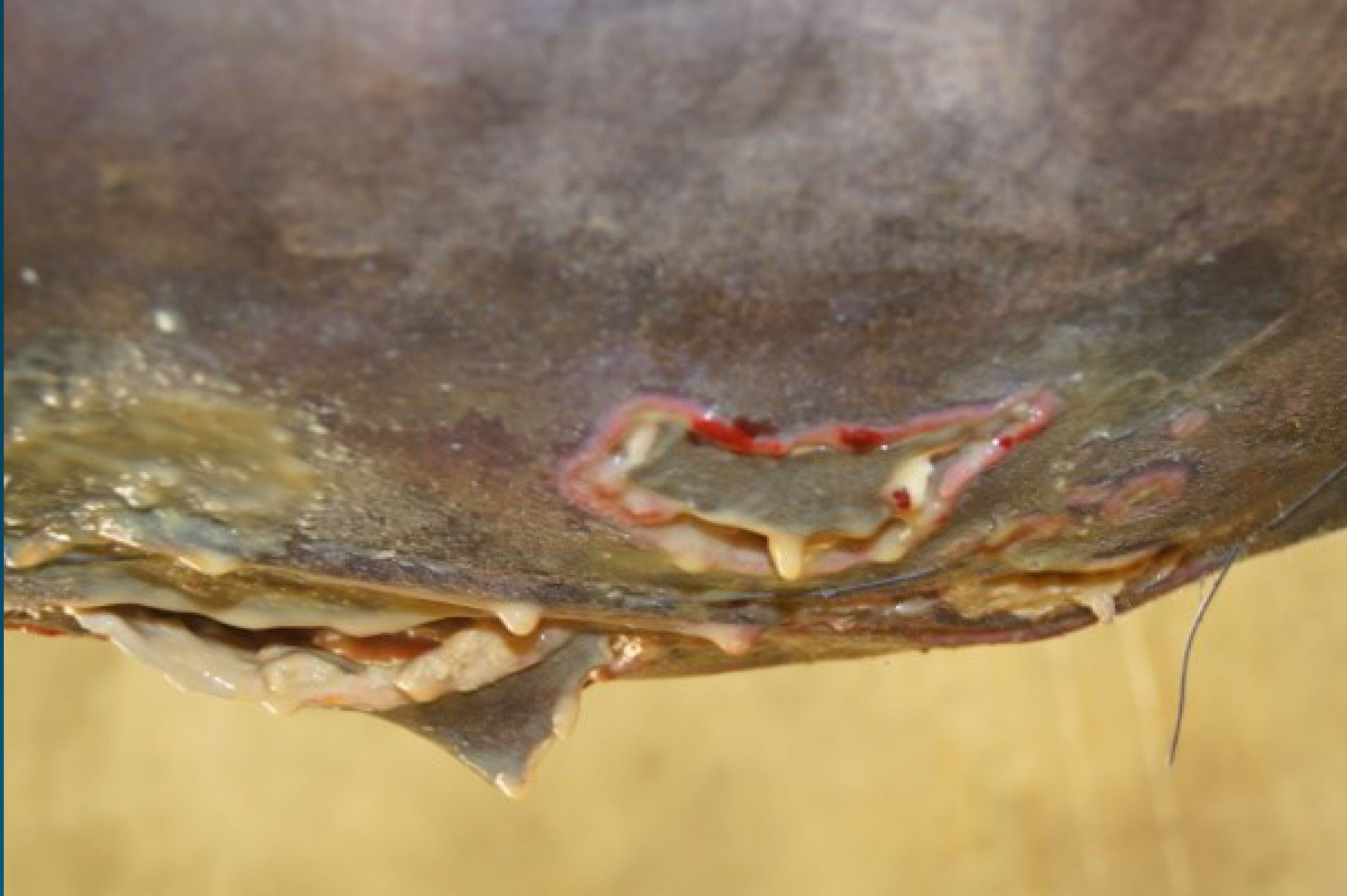HİPODROM



DERİDE BÖLGESEL ANEMİ (İSKEMİ) YARALANMASI



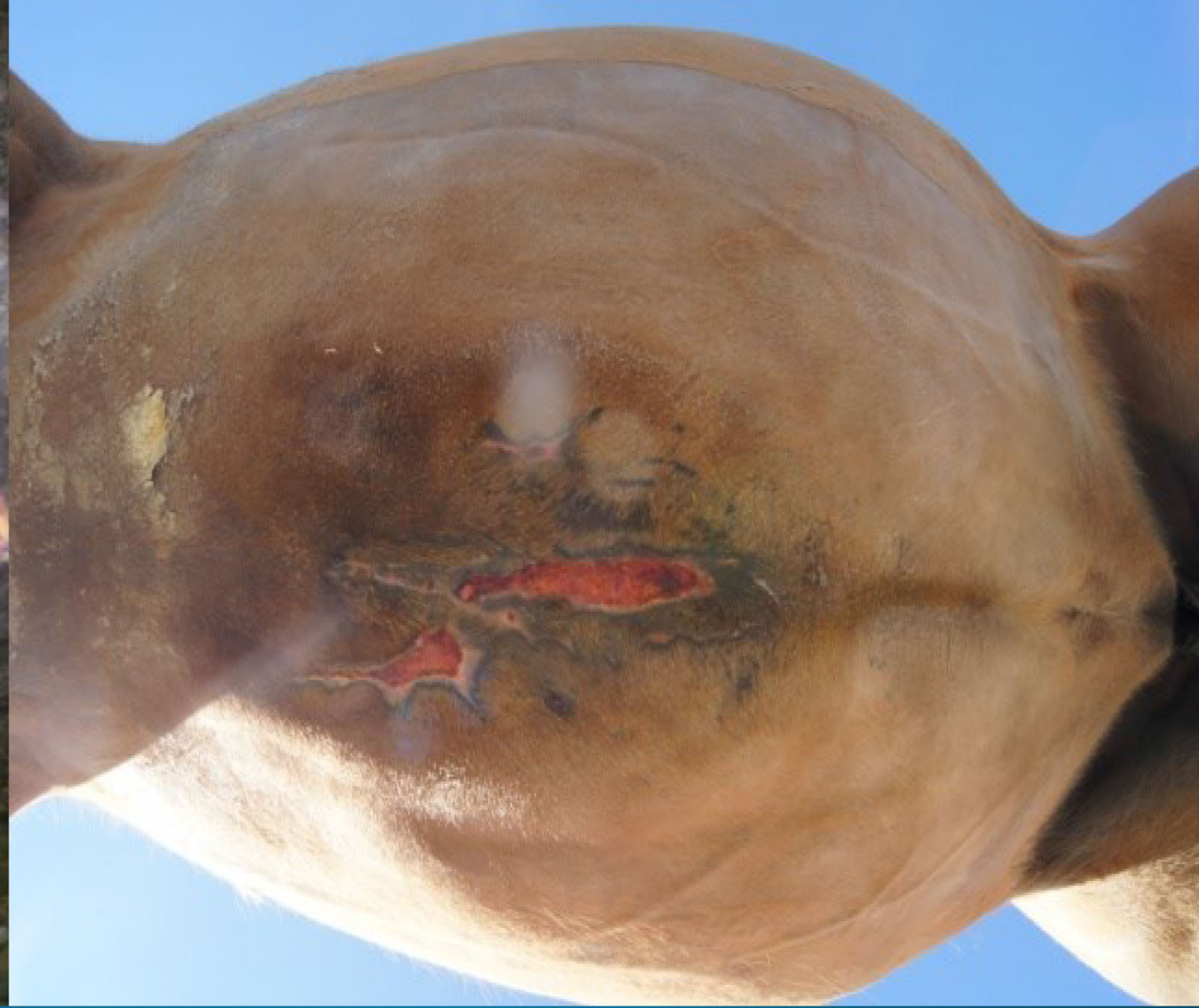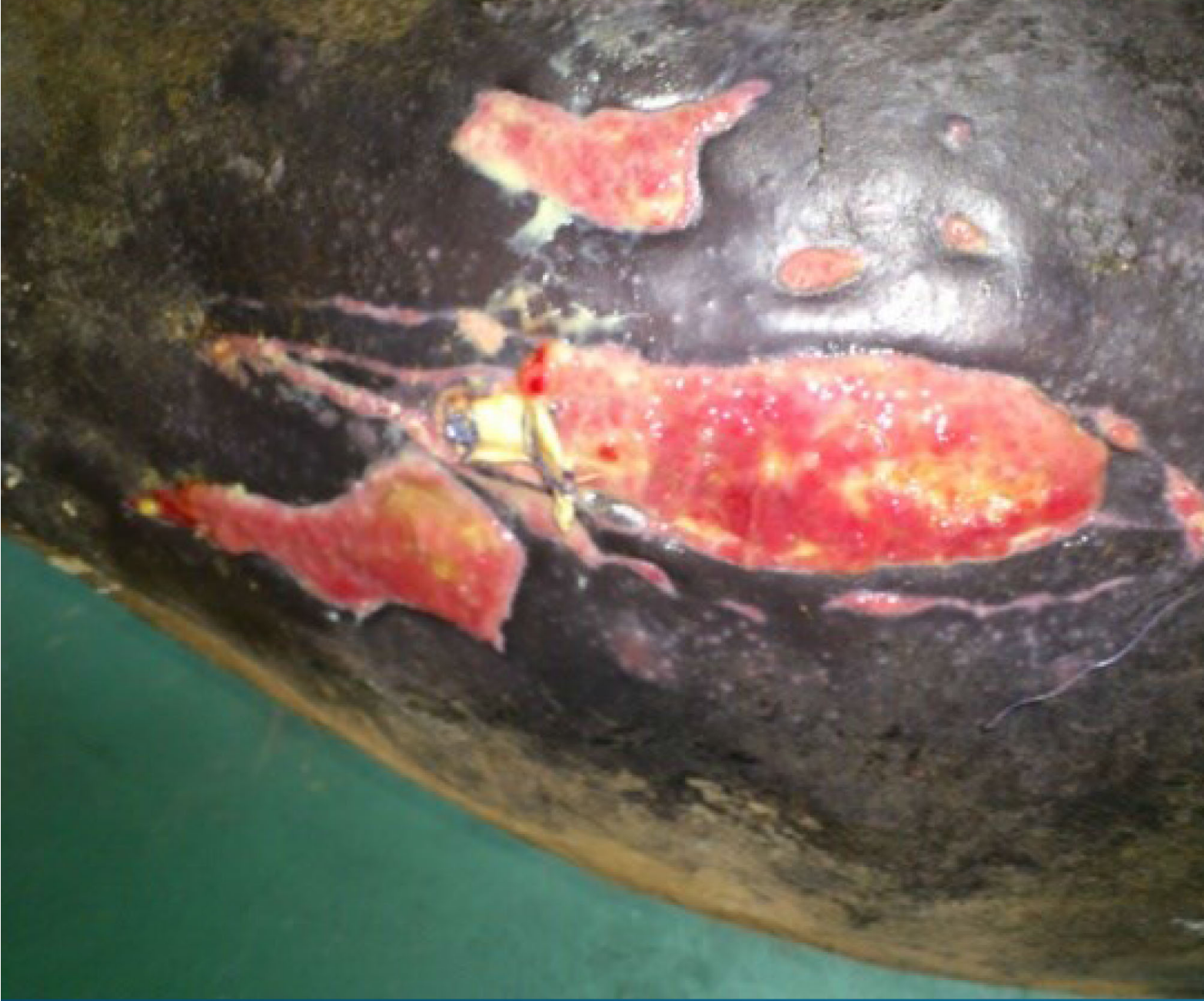ÖNCE

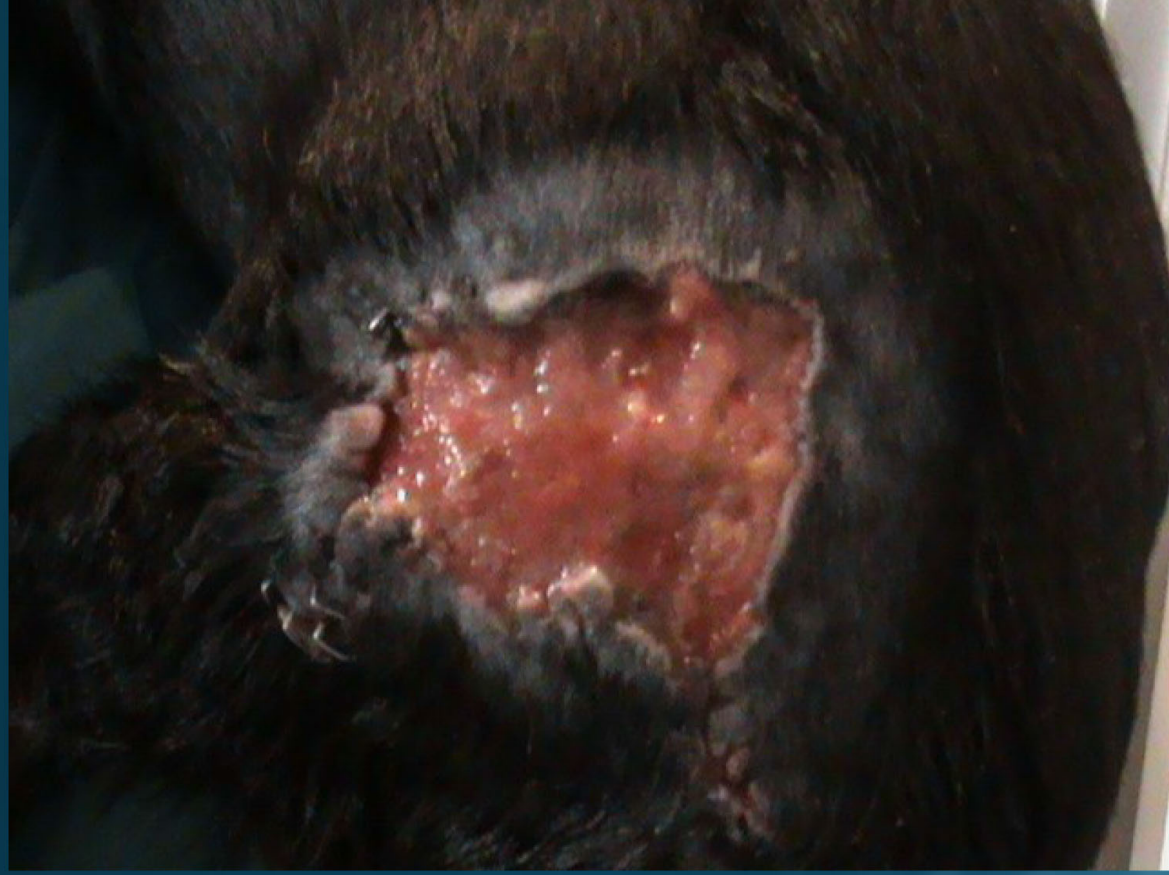

OZON TEDAVİSİNDEN SONRA



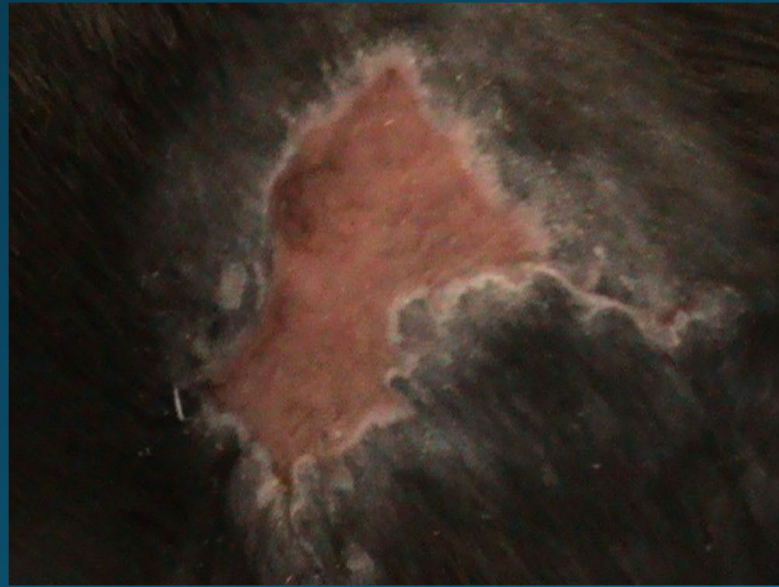
OZON TEDAVİSİNDEN SONRA



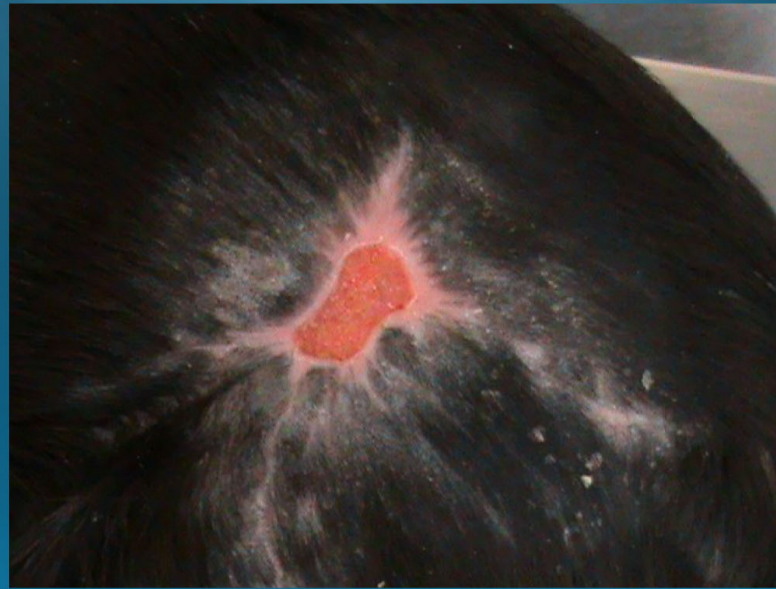

3 OZON SEANSI İLE TEDAVİ EDİLMİŞ KÖPEK TRAFİK KAZASI

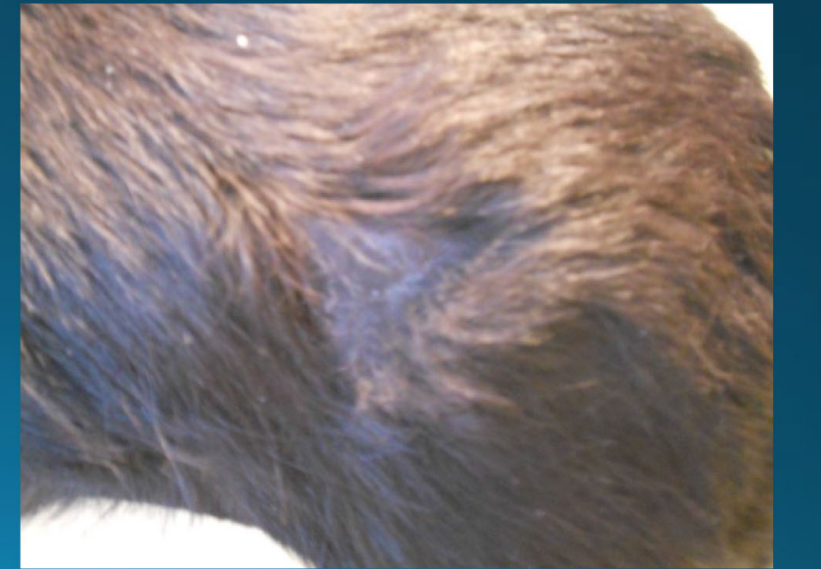
1.OZON SEANSI



2.OZON SEANSI



3.OZON SEANSI



TİPİK UYGULAMA YÖNTEMLERİ

OZONLANMIŞ YAĞ DAMLALARI -AĞIZ

OZONLANMIŞ SU-KULAK

DERİALTI OZONLANMIŞ SIVILAR

SPİNAL OZON ENJEKSİYONU

REKTAL/VAJİNAL İNSÜFLASYON

DERİALTI GAZ ENJEKSİYONU

EKLEM İÇİ GİRİŞİMLER

TOPIKAL YAĞ

AÇIK TÜMÖR VEYA AÇIK YARALAR (ŞİRINGAYLA YIKAMA)

BİLEŞİK KIRIK VEYA AÇIK YARA

MAJÖR HEMOTERAPİ

MINÖR HEMOTERAPİ

TEŞEKKÜRLER

US X-RAY
RÖNTGEN A.Ş.

D-100 Karayolu Cad. Yenicepınar Köyü No:40 14240 Merkez/BOLU
(374) 243 92 00 / sale@usx-ray.com **[YETKİLİ SATICI]**